

»STIRB AN EINEM ANDEREN TAG«

SCHUSSVERLETZUNG EINES RENTIERS
VOM MAGDALÉNIENFUNDPLATZ KESSLERLOCH
BEI THAYNGEN (KT. SCHAFFHAUSEN)

Das Kesslerloch bei Thayngen im schweizerischen Kanton Schaffhausen (**Abb. 1-2**) kann zu den forschungsgeschichtlichen Schlüsselfundstellen des Paläolithikums in Mitteleuropa gerechnet werden. Als hier im Jahr 1874 zahlreiche Kleinkunstwerke und Schmuckstücke entdeckt wurden, war dies eine Sensation – steckte doch die Paläolithforschung noch in den Kinderschuhen. Erste Zeugnisse der Kunstfertigkeit eiszeitlicher Jäger und Sammler wurden bereits aus Südwestfrankreich gemeldet; die großen Bilderhöhlen von Lascaux und Altamira waren der Wissenschaft aber noch nicht bekannt, und man hielt die eiszeitlichen Bewohner Europas doch weitgehend für tumbe Troglodyten.

Die Erforschung des Kesslerlochs begann im Herbst 1873, als in der Höhle durch den Lehrer Konrad Merk erste Knochen entdeckt wurden. Im darauffolgenden Jahr führte er eine erste Ausgrabung durch, bei der auch schon bald die berühmten Kunstwerke zu Tage kamen. Durch die Funde schnell zu Bekanntheit gelangt, wurde Merk von führenden Naturwissenschaftlern unterstützt, unter ihnen der Paläontologe Hans-Georg Rütimeyer und der Geologe Albert Heim. Die Funde Merks gehören noch heute zu den eindrucksvollsten magdalénienzeitlichen Kunstwerken nördlich der Alpen.

Grabungen folgten 1898/99 und 1902/03 durch Jakob Nüesch und Jakob Heierli, wobei weitere Kunstwerke gefunden wurden. Heierli, der letzte Ausgräber, ging besonders sorgfältig und systematisch vor, grub nach Schichten und ließ selbst kleinste Hasenknochen bergen und inventarisieren. Ihm sind die zahlenmäßig meisten Funde und die detaillierteste Fundvorlage zu verdanken (Heierli 1907).



Abb. 1 Kesslerloch bei Thayngen, Kt. Schaffhausen/CH: Haupteingang mit dem östlichen Vorplatz. – (Photo H. Napierala).

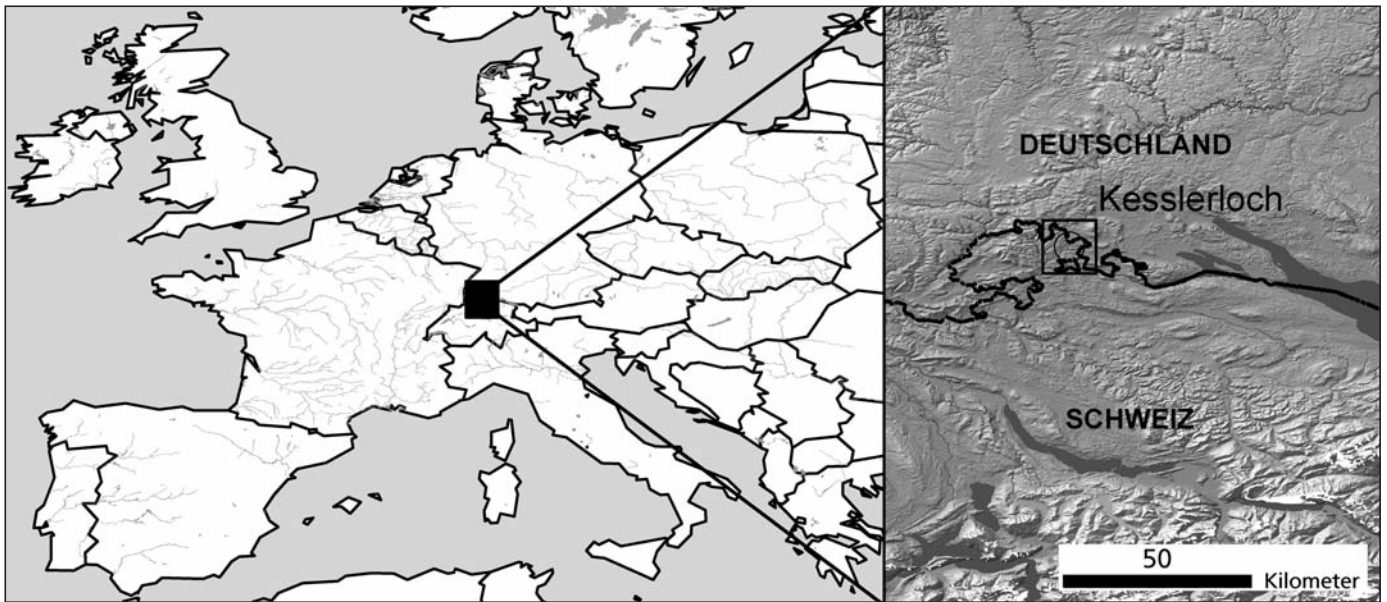


Abb. 2 Lage des Kesslerlochs bei Thayngen. – (Karte H. Napierala).

Jahrzehntelang schlummerten die Funde daraufhin im Depot des Museums zu Allerheiligen in Schaffhausen, bis in den 1980er-Jahren durch Marcel Joos und Jürg Sedlmeier initiierte Bohrungen im Vorplatzbereich der Höhle das Kesslerloch wieder »aus dem Dornröschenschlaf« holten.

Ein Großteil der Tierknochen aus dem Kesslerloch wurde dann in den 1990er-Jahren als Teil von Arbeiten des SFB 275 an die Eberhard Karls Universität Tübingen geholt (Cramer 2002; Weinstock 2000). Dort entstand dann eine erneute, umfassende Vorlage der Kesslerloch-Faunenreste aus den Sammlungen Schaffhausen, Konstanz und Tübingen (Napierala 2008).

Im Zuge dieser jüngsten Arbeit wurde auch das Fragment eines Rentierunterkiefers entdeckt, in dem ein Stück Silex steckt. Im Folgenden wird dieser Unterkiefer genauer beschrieben. Mit Einsatz modernster Technik konnte der Silex sichtbar gemacht werden, ohne ihn zu entnehmen. Es wird versucht, den Tathergang so genau wie möglich zu erschließen. Damit gehen auch Erwägungen zur Art der eingesetzten Jagdwaffe einher.

Es handelt sich bei dem Knochenfragment um den Ramus einer linken Rentiermandibula (**Abb. 3**) aus Heilerlis Schicht Is, d.h. aus dem stratigraphisch jüngsten Teil der »Gelben Kulturschicht« im südlichen Teil des Vorplatzes. Eine absolute Datierung von Schicht I gibt es aus dem weiter nördlich gelegenen Bereich In: $13\,052 \pm 53$ BP (bzw. $13\,810 \pm 90$ cal. BC; KIA-11827). Ein Großteil der Funde aus Schicht I ist wahrscheinlich jedoch etwas jünger und datiert kurz vor die spätglaziale Wiedererwärmung des Bølling (vgl. Napierala 2008, 15f.), während die älteren Schichten des Kesslerlochs ^{14}C -Daten des Pleniglazials und des Meiendorfs erbrachten. Die jahreszeitliche Einordnung des Kesslerlochs fällt in allen Schichten ins Ende des Winters bzw. in den beginnenden Frühling, was sich grob mit dem Monat März bezeichnen lässt. Der Größe und Knochenstruktur des Unterkiefers nach zu urteilen war das Rentier ausgewachsen, aber nicht besonders groß. Das Fragment würde gut zu einem ausgewachsenen Weibchen passen, was aber nicht bewiesen werden kann.

Der Silex zeigt an der Bruchfläche einen flachen Querschnitt, ähnlich dem einer Lamelle. Das lithische Rohmaterial ist ein undiagnostischer, gräulicher Jurahornstein, wie er in der Umgebung der Fundstelle häufig




Abb. 3 Kesslerloch bei Thayngen: Gesamtansicht des Fragments eines linken Rentierunterkiefers mit einer schematischen Darstellung seiner Position im Skelett. – (Graphik H. Napierala).

auch in primärer Lagerung vorkommt. Eine Retusche ist am Silex nicht feststellbar; an der dem Mikroskop abgewandten Seite ist die Beurteilung jedoch nicht möglich.

Der Silex wird beidseitig von tiefen Rillen im Knochen begleitet (**Abb. 4**). Auf der aboralen (von der Mundöffnung abgewandten) Seite ist der Einschnitt tiefer und stärker V-förmig profiliert, weshalb dies als vom Einschuss stammend interpretiert wird (Spur 1). Dies passt auch gut zur Bruchmechanik am Silex, der wohl quer zur Belastungsrichtung abgebrochen ist. In oraler Richtung (auf der zur Mundöffnung hin gewandten Seite) ist die Rille flacher und im Querschnitt eher kastenförmig (Spur 2). Sie entstand durch den Rest des abgebrochenen Projektils, das auch nach dem Abbrechen noch genügend Energie hatte, um eine tiefe Spur im Knochen zu hinterlassen.

Interessanterweise gibt es eine weitere Rille, die etwas nach basal (unten) und nach oral versetzt liegt (Spur 3). Sie besitzt einen ähnlichen Querschnitt wie die soeben beschriebene Spur, nur mit dem Unterschied,




Abb. 4 Kesslerloch bei Thayngen: Detailansicht des Einschusses in den Rentierunterkiefer. – (Photo H. Napierala).



Abb. 5 Kesslerloch bei Thayngen: drei Mikroskopaufnahmen der Knochenmarkhöhle des Rentierunterkiefers mit dem hineinragenden Silexprojektil. – (Photo H. Napierala).

dass sie in orale Richtung sehr abrupt und fast senkrecht terminiert. Ihre Entstehung wird weiter unten diskutiert.

Mithilfe des Mikroskops konnte durch die Markhöhle des Knochens auch eine erste Einschätzung der Projektilform und der Eindringtiefe vorgenommen werden (**Abb. 5**). Es zeigte sich, dass das Silexfragment etwa dreieckig ist und bei seinem Eindringen Knochenmaterial nach innen gedrückt hat. Dies ist eine typische Beobachtung bei Einschüssen aller Art.

Die Radiologie des Universitätsklinikums Tübingen stellte uns außerdem den Computertomographen zur Verfügung, um genauere metrische Informationen gewinnen zu können. Durch die teilweise Mineralisation des Knochens und noch einlagernde Sedimentreste war es nicht möglich, durch Festlegung eines Dichte-

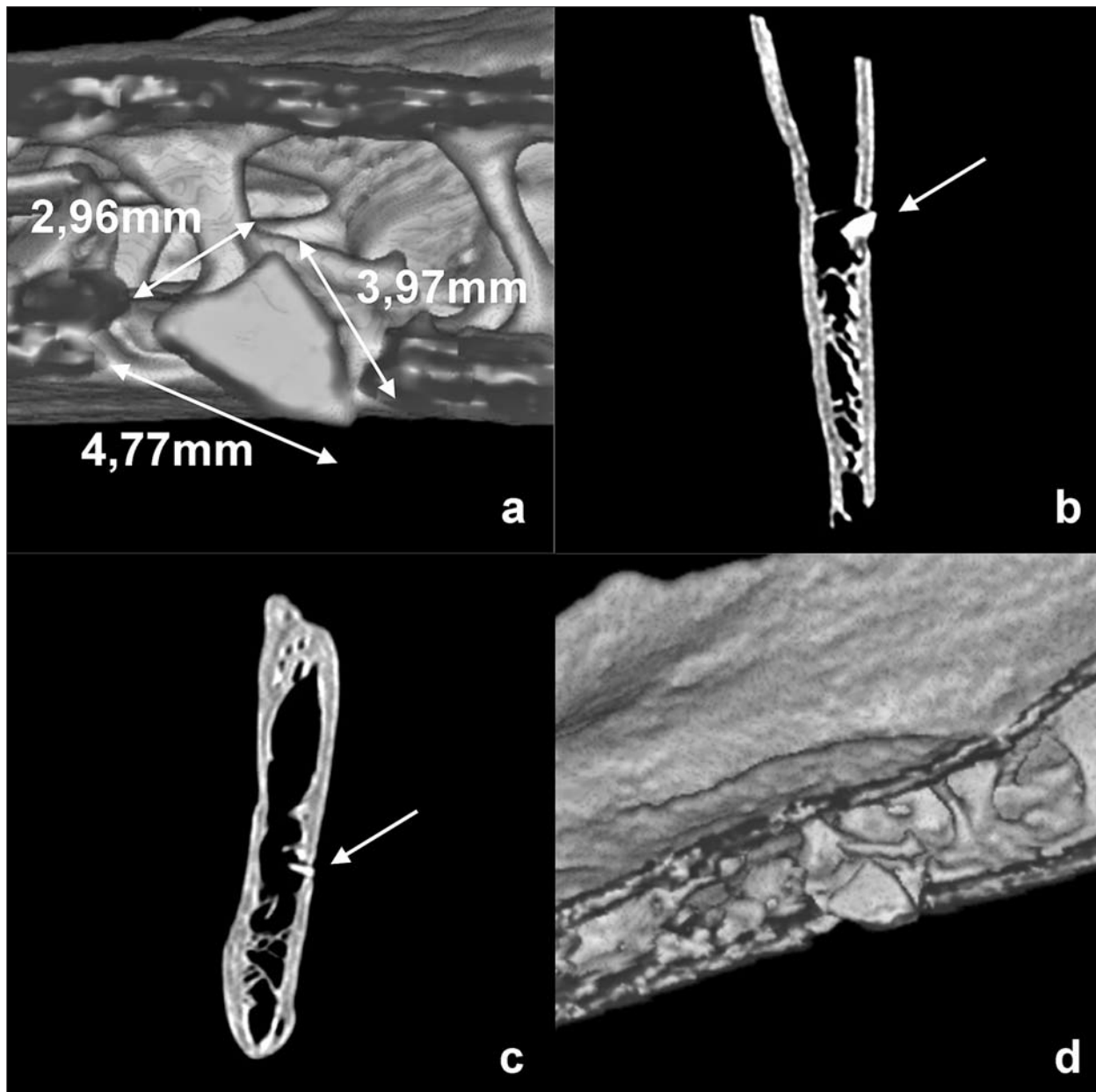


Abb. 6 Kesslerloch bei Thayngen, CT-Scans des Rentierunterkiefers in verschiedenen Schnittebenen: **a-b. d** Ansicht in dorsaler Blickrichtung. – **c** Ansicht in aboraler Blickrichtung. – (Photo H. Napierala).

spektrums das Projektil optisch zu isolieren. Es gelang aber, durch das virtuelle Schneiden des Knochens an der Einschussstelle das Projektil sichtbar zu machen und so in seiner Form und Größe besser zu erfassen (Abb. 6a. d). Einfache Quer- und Längsschnitte zeigten ebenfalls gut Lage und Eintrittswinkel des Projektils (Abb. 6b-c).

Der Spitzenwinkel des Silex ist mit fast 90° ungewöhnlich stumpf, wenn man davon ausgeht, dass es sich tatsächlich um die Spitze des Projektils handelt, das sich im Knochen befindet. Überhaupt gibt es echte steinerne Geschosspitzen, wie sie im nahe gelegenen Schweizersbild häufig sind, im Kesslerloch nicht. Überaus häufig sind dagegen Rückenmesser, an deren Enden durchaus ein rechter Winkel auftritt. Es wird angenommen, dass sie als Teile von zusammengesetzten Werkzeugen in eine Art Schaft eingeklebt

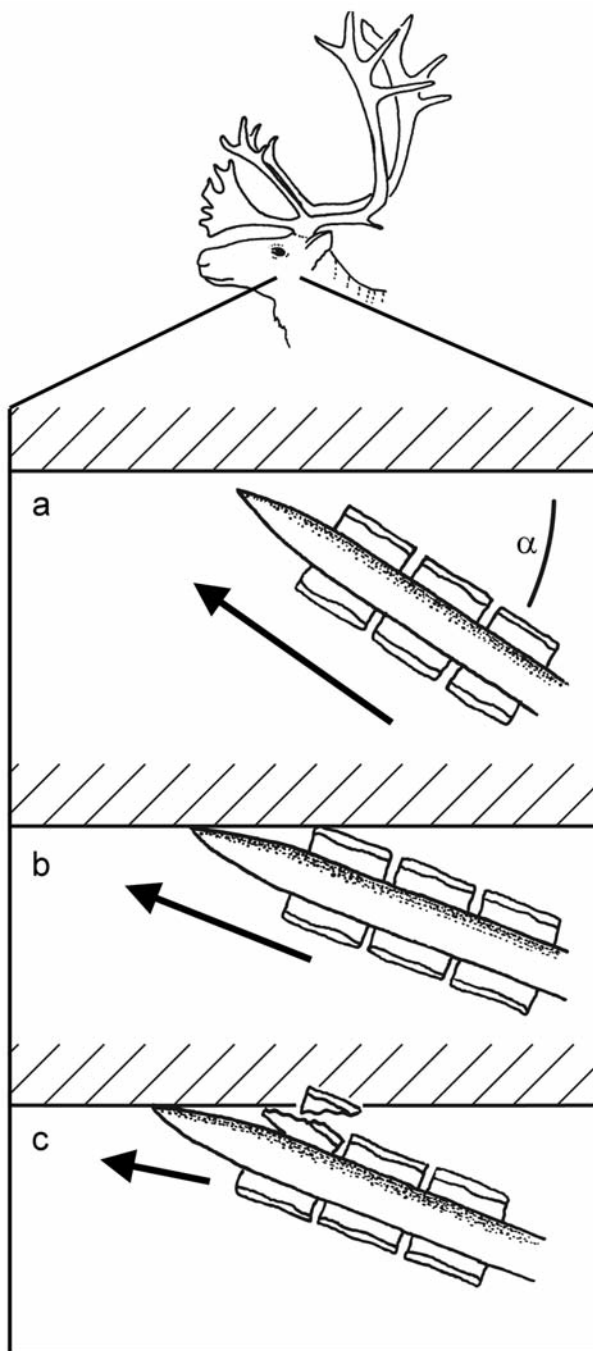


Abb. 7 Kesslerloch bei Thayngen: Rekonstruktion der zielballistischen Vorgänge am Rentierunterkiefer. Es wird angenommen, dass die Kompositspitze in einem relativ flachen Winkel (α) von links hinten auftraf (a). Die Spitze glitt am Knochen ab, wodurch der Auftreffwinkel α noch kleiner wurde und sich eines der Rückenmesser in den Knochen bohrte (b). Durch die Trägheit des Projektils brach der Silex ab (c). Der Rest des Rückenmessers verursachte weitere Kratzer auf der Knochenoberfläche. – (Graphik H. Napierala).

wurden. Besonders die kleineren Rückenmesser sind auch in Rillen von Geweihgeschossspitzen geklebt worden, um eine stärkere Verletzung bei der Beute zu verursachen. Im Kesslerloch sind Geschossspitzen aus Geweih überaus häufig; es wurden mindestens 200 gezählt (Höneisen 1986), von denen zahlreiche Stücke auch mit charakteristischen Rillen versehen sind, um die Silices aufzunehmen. Stimmt die Annahme, dass es sich bei dem Silexfragment im vorliegenden Unterkiefer um einen Teil einer seitlichen Spitzenbewehrung handelt, dann könnte der zweite Kratzer (Spur 3) von einem danebenliegenden Silex stammen, der aufgrund des Auftreffwinkels nicht mehr in den Knochen eindrang. Das abrupte Ende der Kratzspur passt gut zu dieser Annahme, da sich die Kraftübertragung durch den Speer in dem Moment sehr plötzlich ändern würde, in dem der im Knochen steckende Silex abbricht. Dabei würde die Geschossspitze wieder »freigegeben«, und der Speer könnte seine Bewegung fortsetzen.

Dieser Annahme folgend hätte der Speer von links hinten den Unterkiefer des Rentiers getroffen. Die eigentliche Spitze des Speers glitt wegen des flachen Auftreffwinkels α ab, aber die Kante eines möglicherweise etwas hervorstehenden Rückenmessers¹ bohrte sich in den Knochen und brach ab

(Abb. 7). Die 3,97 mm lange vordere Kante des Silexfragments wäre nach dieser Interpretation ein Teil der Querseite des Rückenmessers.

Bei einer so geringen Eindringtiefe war diese Verletzung des Unterkiefers sicher nicht tödlich für das Rentier. Auch zur Immobilisierung des Tiers hätte die Verletzung nicht ausgereicht. Eine Inspektion des weiteren Areals um das Einschusstrauma erbrachte dazu einige weitere bemerkenswerte Details, die belegen, dass das Rentier diese Verletzung noch einige Zeit überlebte.

Die Läsionen selbst – sowohl die fächerförmige Absprengung als auch die Schnitt- und Kerbmarken – erscheinen frisch und perimortal zugefügt. Die Ränder sind scharfkantig, gerade und relativ glatt, und



Abb. 8 Kesslerloch bei Thayngen: periostitische Veränderungen umgeben das Silexfragment im Unterkiefer des Rentiers. – (Photo H. Napierala).

Knochenneubildungen sind nicht zu erkennen. Auch Reizreaktionen im Kontakt zum Projektilfragment sind nicht aufzufinden (**Abb. 4**). Dagegen weist die etwas weitere Umgebung Veränderungen auf, die mit physiologischen Reaktionen auf die Verletzung in Verbindung gebracht werden können (**Abb. 8**): Die Umgebung der eigentlichen Verletzung weist eine mindestens 17 mm lange und 5 mm breite, dunkel verfärbte Demarkationslinie auf, deren Längsseiten etwa parallel zur vermuteten Verletzungsrichtung verlaufen. Diese Linie stellt gleichzeitig auch einen terrassenartigen Höhenunterschied dar, innerhalb dessen das Niveau der Oberfläche geringfügig tiefer ist. Die Ränder wirken leicht ausgerissen und ungleichmäßig.

Innerhalb des umschriebenen Bereichs erscheint die Knochenoberfläche sehr viel glatter und anders patiniert als außerhalb. Diese Strukturunterschiede sind bedingt durch Veränderungen um dieses Areal, die den Eindruck feinporiger Auflagerungen machen. Besonders im Bereich basal zur Einschussstelle ist gut zu erkennen (**Abb. 8**), dass es sich um dünne Plaques handelt, die der eigentlichen Knochenoberfläche aufliegen. Solche ossären Neubildungen entstehen üblicherweise aus der Knochenhaut als Periostitis ossificans, also als reizbedingte Verknöcherung entzündeten Periostgewebes (Adler 1998, 160). Das Bild einer ossifizierten Periostitis ist an sich unspezifisch und kann verschiedene infektiöse oder traumatische Ursachen haben. Die hier beobachtete Nähe zu einer offenkundigen Verletzung mit Fremdkörpereintrag macht es allerdings sehr wahrscheinlich, dass die Wunde den Grund der Erscheinung darstellt. Der entzündungsfreie Bereich direkt um die Verletzung innerhalb der beschriebenen Demarkationslinie ist in diesem

Zusammenhang zunächst rätselhaft; eine Erklärung könnte jedoch sein, dass der Treffer aufgrund der typischen balligen Form der Geschossspitzen das Periost nur punktuell durchtrennte, ansonsten aber entlang der Verletzungslinie ein stumpfes Trauma verursachte, das zu einer subperiostalen Blutung führte. Das Hämatom löste im betroffenen Bereich die Knochenhaut von der Kompakta, was zu der beobachteten Randveränderung geführt haben kann, und verhinderte die Anlagerung des aus dem Periost neugebildeten Faserknochens an der Knochenoberfläche im direkten Umfeld des Silix.

Eine posttraumatische Entwicklung wie die beobachtete Periostitis setzt voraus, dass die Verletzung eine gewisse Zeit überlebt wurde. Nach Vergleichen beim Menschen muss mit einer Spanne von mindestens 10-15 Tagen nach dem Trauma gerechnet werden, bis die entsprechende Ossifizierung auftritt. Nach Abklingen des Reizes kann es einige Monate dauern, bis solche Plaques wieder vollständig resorbiert sind. Die Defektränder der eigentlichen Projektilverletzung zeigen keine Resorptions- und Heilungszeichen, die nach etwa 14 Tagen erkennbar werden.

Aus diesem Grund muss angenommen werden, dass das Tier den Streifschuss wohl knapp zwei Wochen überlebte und erst dann einer anderen Verletzung oder einer Sepsis erlag. Warum das Tier dann doch noch als mutmaßlicher Nahrungsabfall im Kesslerloch landete, ist nicht nachzuweisen. Da die Verletzung die Nahrungsaufnahme des Tiers behindert haben muss, wäre das zunehmend geschwächte Tier aber sicher eine leichte Beute für Mensch und Tier gewesen.

An kaum einem anderen Fundplatz muss die Frage nach der Jagdwaffe obsoletter erscheinen als am Kesslerloch. Zahlreiche Speerschleuderhakenenden, darunter auch einige figürlich ornamentierte, belegen eindeutig den Einsatz dieser Waffe. Die Darstellung eines Rentiers auf einem der Hakenenden impliziert zudem den unmittelbaren Zusammenhang von Rentierjagd und Speerschleuder. Es ist demnach durchaus plausibel, dass auch das zum vorliegenden Unterkieferfragment passende Rentier mithilfe einer Speerschleuder erlegt wurde.

Dass bislang aus dem Magdalénien keine Bögen bekannt sind, muss nicht bedeuten, dass diese Technik nicht genutzt wurde. Die Erhaltungsbedingungen für Holz sind vielfach schlechter als für Geweih – nicht zuletzt auch deshalb, weil Holz wiederverwertet werden konnte, sei es auch nur als Brennstoff. Am Fundplatz Stellmoor kann der Bogen bereits in der Ahrensburger Kultur sicher nachgewiesen werden. Lediglich etwa 1500 Jahre trennen die jüngsten Magdalénienfunde im Kesslerloch von den frühesten Belegen für Rentierjagd mit Bogen in Stellmoor. Ob auch am Kesslerloch in den jüngsten Phasen bereits der Bogen genutzt wurde, ist bislang nicht belegt.

Die Größe des Projektils kann in der Regel keinen Aufschluss über die Jagdwaffe geben, da die »Darts« von Speerschleudern im ethnographischen Vergleich vielerorts ebenso zierlich konstruiert wurden wie Pfeile: Pfeile und Darts unterscheiden sich zumeist lediglich in der Länge.

Unsere Annahme, dass es sich bei dem Einschuss um ein Segment einer Kompositspitze handelt, spricht jedoch gegen den Bogen, da solche schweren, zusammengesetzten Spitzen bei Pfeilen unüblich sind.

Unsere anfängliche Hoffnung war, die Eindringtiefe des Geschosses mit der Geschossenergie in einen rechnerischen Zusammenhang bringen zu können. Da die Gewichte der Geschosse experimentell grob abgeschätzt werden können, könnte es möglich sein, die Geschwindigkeiten der Geschosse zu errechnen, obwohl sicher ein breiter Überschneidungsbereich vorliegt. Besonders hohe Geschwindigkeiten über 30 m/s würden dabei aber sicher für einen Pfeil sprechen. Da jedoch ballistische Testserien zu Silices nicht existieren und zudem ein schräger Auftreffwinkel vorliegt, war es nicht möglich, die Jagdwaffe über die Energiebilanz zu ermitteln.

Aufgrund der vielen Speerschleuderhakenenden von der Fundstelle und der Interpretation als Kompositspitzenfragment deuten wir den Einschuss weiterhin als von einer Speerschleuderjagd herrührend, auch wenn dies in letzter Konsequenz nicht physikalisch beweisbar ist.

Zusammenfassend kann gesagt werden, dass mit dem Fund des Rentierunterkiefers aus dem Kesslerloch ein eindrucksvoller Beleg für die Jagd auf diese Tiere vorliegt. Bemerkenswert ist vor allem die Tatsache, dass das Rentier nicht an dem beobachteten Einschuss starb, sondern diesen um knapp zwei Wochen überlebte, um dann letztlich doch als menschlicher Nahrungsabfall am Kesslerloch sedimentiert zu werden. Was in den zwei Wochen zwischen der ersten Verletzung und dem Tod des Tiers geschah, ist momentan nicht zu beantworten.

Mit der steten Verfeinerung der Methoden in der Archäozoologie besteht jedoch die Hoffnung, dass mithilfe der Strontiumisotopie am neugebildeten periostitischen Knochengewebe geklärt werden könnte, wo sich das Tier kurz vor seinem Tod aufhielt. Menschliche und tierische Aktionsradien wären damit besser abschätzbar als mit konventionellen Methoden. Histologische Schnitte des Knochens, die beim momentanen Technikstand noch hochgradig invasiv wären, könnten außerdem weitere Details zur Schwere der Verletzung enthüllen und Hinweise darauf liefern, ob das Tier nach dem ersten Treffer einige Tage später erlegt wurde oder ob es an Entkräftung oder einer Sepsis starb.

Danksagung

Wir möchten uns bei Andrea Müller von der Radiologie der CRONA-Kliniken Tübingen für die Hilfsbereitschaft mit dem CT bedanken. Unser Dank geht auch an die zahlreichen Kollegen an der Eberhard Karls Universität Tübingen, der Kantonsarchäologie Schaffhausen und dem Landeskriminalamt Stuttgart, die in zahl-

reichen Diskussionen immer neue Anregungen hervorgebracht haben. Vielen Dank auch an den anonymen Reviewer und die Redakteure, die uns stets wohlgesonnen waren und auf sehr freundschaftliche Weise konstruktive Kritik übten.

Anmerkung

1) Der Begriff »Rückenmesser« darf in diesem Zusammenhang nicht streng typologisch, sondern muss eher funktionell verstanden werden, da die seitlichen Bewehrungen der Geweihgeschosspitzen nicht grundsätzlich rückengestumpft sein müs-

sen. Bei dem vorliegenden Stück ist eine Rückenstumpfung bislang ebenfalls nicht nachgewiesen, was der Interpretation als Teil einer Kompositspitze aber nicht widerspricht.

Literatur

Adler 1998: C.-P. Adler, Knochenkrankheiten. Diagnostik makroskopischer, histologischer und radiologischer Strukturveränderungen des Skeletts (Berlin 1998).

Cramer 2002: B. Cramer, Morphometrische Untersuchungen an quartären Pferden in Mitteleuropa (unveröff. Diss., Eberhard Karls Univ. Tübingen 2002).

Heierli 1907: J. Heierli, Das Kesslerloch bei Thaingen. Neue Denkschr. Schweizer. Naturforsch. Ges. 43 (Zürich 1907).

Höneisen 1986: M. Höneisen, Kesslerloch und Schweizersbild. Zwei Rentierjäger-Stationen in der Nordschweiz. Arch. Schweiz 9, 1986, 28-33.

Napierala 2008: H. Napierala, Die Tierknochen aus dem Kesslerloch. Neubearbeitung der paläolithischen Fauna. Beitr. Schaffhauser Arch. 2 (Schaffhausen 2008).

Weinstock 2000: J. Weinstock, Late Pleistocene reindeer populations in Middle and Western Europe. An osteometrical study of Rangifer tarandus. BioArch. 2 (Tübingen 2000).

Zusammenfassung / Abstract / Résumé

»Stirb an einem anderen Tag« – Schussverletzung eines Rentiers vom Magdalénienfundplatz Kesslerloch bei Thayngen (Kt. Schaffhausen)

Der Magdalénienfundplatz Kesslerloch wurde bereits vor mehr als 100 Jahren ausgegraben. Die kürzlich erfolgte Neubearbeitung der Faunenreste erbrachte einige interessante Entdeckungen, darunter den Unterkiefer eines Rentiers, in dem ein Silexfragment steckt. Es kann gezeigt werden, dass der Silex wahrscheinlich ein Fragment einer seitlichen Bewehrung einer Kompositspitze darstellt. Außergewöhnlich ist die Tatsache, dass diese Verletzung nicht mit dem Tod des Tiers einherging, das noch fast zwei Wochen weiterlebte.

»Die another day« – a reindeer's hunting lesion at the Magdalenian site Kesslerloch (Kt. Schaffhausen)

The Magdalenian site Kesslerloch had been excavated more than 100 years ago. A recent re-analysis of the faunal remains yielded a number of interesting discoveries, among them a reindeer mandible with an embedded flint fragment. It was possible to be shown that this flint was part of the lateral blades of a composite projectile point. Remarkably, the reindeer survived the injury by almost two weeks.

»Meurs un autre jour« – blessure de chasse sur un renne du site magdalénien de Kesslerloch près de Thayngen (Kt. Schaffhausen)

Le site magdalénien de Kesslerloch a été fouillé il y a plus d'un siècle. La finalisation récente de la nouvelle étude des restes fauniques a permis de remarquer un certain nombre de découvertes intéressantes dont une mandibule de renne dans laquelle un silex est planté. Il a pu être démontré que le silex est probablement un fragment de tranchant latéral d'un projectile composite. Ce qui est remarquable, c'est que cette blessure ne s'est pas accompagnée de la mort de l'animal, qui a survécu presque deux semaines à la blessure. L. B.

Schlüsselwörter / Keywords / Mots clés

Schweiz / Paläolithikum / Rentierjagd / *Rangifer tarandus* / Speerschleuder / Kompositspitze
Switzerland / Palaeolithic / reindeer hunting / *Rangifer tarandus* / spear-thrower / composite projectile point
Suisse / Paléolithique / chasse de rentiers / *Rangifer tarandus* / propulseur / projectile composite

Hannes Napierala

Eberhard Karls Universität Tübingen
Zentrum für Naturwissenschaftliche
Archäologie
Abteilung Archäozoologie
Rümelinstraße 19-23
72070 Tübingen
hannes.napierala@ifu.uni-tuebingen.de

Markus Höneisen

Kantonsarchäologie Schaffhausen
Herrenacker 3
CH - 8200 Schaffhausen
markus.hoeneisen@ktsh.ch

Martin Trautmann

A und O – Anthropologie und Osteoarchäologie
Praxis für Bioarchäologie
Henriettenweg 3
72074 Tübingen
ao.anthropologie@gmail.com

BESTELLUNG DES ARCHÄOLOGISCHEN KORRESPONDENZBLATTS

Das Archäologische Korrespondenzblatt versteht sich als eine aktuelle wissenschaftliche Zeitschrift zu Themen der vor- und frühgeschichtlichen sowie provinzialrömischen Archäologie und ihrer Nachbarwissenschaften in Europa. Neben der aktuellen Forschungsdiskussion finden Neufunde und kurze Analysen von überregionalem Interesse hier ihren Platz. Der Umfang der Artikel beträgt bis zu 20 Druckseiten; fremdsprachige Beiträge werden ebenfalls angenommen. Unabhängige Redaktoren begutachten die eingereichten Artikel.

Kontakt für Autoren: **korrespondenzblatt@rgzm.de**

Abonnement beginnend mit dem laufenden Jahrgang; der Lieferumfang umfasst 4 Hefte pro Jahr; ältere Jahrgänge auf Anfrage; Kündigungen zum Ende eines Jahrganges.

Kontakt in Abonnement- und Bestellangelegenheiten: **verlag@rgzm.de**

Preis je Jahrgang (4 Hefte) für Direktbezieher 20,- € (**16,- € bis 2007** soweit vorhanden) + Versandkosten (z. Z. Inland 5,50 €, Ausland 12,70 €)

HIERMIT ABONNIERE ICH DAS ARCHÄOLOGISCHE KORRESPONDENZBLATT

Name, Vorname _____

Straße, Nr. _____

PLZ, Ort _____

Sollte sich meine Adresse ändern, erlaube ich der Deutschen Bundespost, meine neue Adresse mitzuteilen.

Datum _____ Unterschrift _____

Ich wünsche folgende Zahlungsweise (bitte ankreuzen):

- Bequem und bargeldlos durch Bankabbuchung (innerhalb von Deutschland)

Konto-Nr. _____ BLZ _____

Geldinstitut _____

Datum _____ Unterschrift _____

- Durch sofortige Überweisung nach Erhalt der Rechnung (Deutschland und andere Länder)

Ausland:			
Nettopreis	net price	prix net	20,- €
Versandkosten	postage	frais d'expédition	12,70 €
Bankgebühren	bank charges	frais bancaires	7,70 €

Bei Verwendung von Euro-Standardüberweisungen mit IBAN- und BIC-Nummer entfallen unsere Bankgebühren (IBAN: DE 08 5519 0000 0020 9860 14; BIC: MVBM DE 55), ebenso wenn Sie von Ihrem Postgirokonto überweisen oder durch internationale Postanweisung zahlen.

Das Römisch-Germanische Zentralmuseum ist nicht umsatzsteuerpflichtig und berechnet daher keine Mehrwertsteuer.

If you use the European standard money transfer with IBAN- and BIC-numbers there are no bank charges from our part (IBAN: DE 08 5519 0000 0020 9860 14; BIC: MVBM DE 55). This is also the case if you transfer the money from a Post office current account or with an international Post office money order.

The Römisch-Germanische Zentralmuseum does not pay Sales Tax and therefore does not charge VAT (Value Added Tax).

L'utilisation de virement SWIFT avec le numéro IBAN et SWIFT supprime nos frais bancaires (IBAN:

DE 08 5519 0000 0020 9860 14; SWIFT: MVBM DE 55); ils peuvent aussi être déduits en cas de règlement postal sur notre CCP (compte courant postal) ou par mandat postal international.

Le Römisch-Germanische Zentralmuseum n'est pas imposable à la taxe sur le chiffre d'affaires et ne facture aucune TVA (taxe à la valeur ajoutée).

Senden Sie diese Abo-Bestellung bitte per Fax an: 0049 (0) 61 31 / 91 24-199

oder per Post an:

Römisch-Germanisches Zentralmuseum, Forschungsinstitut für Vor- und Frühgeschichte,
Archäologisches Korrespondenzblatt, Ernst-Ludwig-Platz 2, 55116 Mainz, Deutschland